

PENGARUH PAPARAN TIMBAL (Pb) TERHADAP HISTOPATOLOGIS INSANG IKAN NILA (*Oreochromis niloticus*)

*The Effect of Lead (Pb) Exposure to the Histopathology of Nile Tilapia (*Oreochromis niloticus*) Gill*

Suci Yolanda¹, Rosmaidar², Nazaruddin³, T. Armansyah², Ummu Balqis³, Yudha Fahrimal⁴

¹Program Studi Pendidikan Dokter Hewan Fakultas Kedokteran Hewan Universitas Syiah Kuala

²Laboratorium Farmakologi Fakultas Kedokteran Hewan Universitas Syiah Kuala

³Laboratorium Patologi Fakultas Kedokteran Hewan Universitas Syiah Kuala

⁴Laboratorium Parasitologi Fakultas Kedokteran Hewan Universitas Syiah Kuala

suciyolanda80@gmail.com

ABSTRAK

Penelitian ini bertujuan mengetahui pengaruh paparan timbal (Pb) terhadap histopatologis insang ikan nila (*Oreochromis niloticus*). Penelitian ini menggunakan ikan nila sebanyak 12 ekor dengan kriteria: sehat, bobot badan 15-18 gram, umur \pm 2 bulan, jenis kelamin jantan. Penelitian ini merupakan penelitian eksperimental laboratorik dengan desain rancangan acak lengkap yang terdiri atas 4 kelompok perlakuan masing-masing dengan 3 ulangan. Semua kelompok diberikan pakan pelet. Kelompok P0 sebagai kontrol, ikan hanya diberi pakan pelet, P1 diberikan paparan timbal 6,26 mg/l, P2 diberikan paparan timbal 12,53 mg/l, dan P3 diberikan paparan timbal 25,06 mg/l. Perlakuan dilakukan selama 30 hari, dan pengambilan organ insang dilakukan pada hari 31. Sampel insang kemudian diambil dan difiksasi dalam larutan Davidson 10% dilanjutkan dengan pembuatan sediaan histopatologis dan pewarnaan hematoxilin dan eosin (HE). Pengamatan histopatologis dilakukan dengan mikroskop cahaya biokuler, kemudian untuk pengambilan gambar dengan menggunakan fotomikrograf. Data yang diperoleh dianalisis secara deskriptif. Hasil pemeriksaan histopatologis insang ditemukan edema, kongesti, nekrosis, hiperplasia lamela sekunder, dan fusi lamela. Dari hasil ini menunjukkan bahwa semakin tinggi konsentrasi timbal yang diberikan semakin parah kerusakan organ insang yang terjadi. Berdasarkan hasil penelitian dapat disimpulkan bahwa konsentrasi timbal dapat meningkatkan kerusakan jaringan secara histopatologis.

Kata kunci: Timbal, ikan nila, histologis, dan histopatologis insang.

ABSTRACT

*The aims of this research was to determine The effect of lead (Pb) exposure to the histopathology of Nile tilapia (*Oreochromis niloticus*) gill. This study used 40 tilapia fish with criteria: healthy; body weight 15-18 gram; age \pm 2 month; male sex. This study, is a laboratory experiment (in vivo) using complete randomized design with 4 treatments groups, each group were repeated 3 times. Each groups were fed with pellet. P0 as control, fish fed only pellets, P1 is given lead exposure 6,26 mg/L and pellet feed, P2 is given lead exposure 12,53 mg/L, P3 is given lead exposure 25,06 mg/L. Treatment carried out for 30 days, and fish were euthanized on the 31st days. Gill samples were then collected and fixed in Davidson 10% solution followed by histopathology preparation using haematoxylin and eosin (HE) staining. Histopathologic observations were performed using a biocular light microscope, then for using photomicrograph. The data obtained were analyzed descriptively. The results of gill histopathologic examination found edema, congestion, necrosis, primary and secondary lamellae hyperplasia, and lamellae fusion. The result showed that the higher lead concentration the more severe damage on fish gills. Based on result of this research can be concluded that lead concentration can increased tissue damage histopathologically.*

Keyword: Lead, nile tilapia, histologis and histopatologis gill

PENDAHULUAN

Latar Belakang

Pencemaran lingkungan baik pencemaran air, tanah dan udara yang akan menimbulkan permasalahan yang serius bagi kelangsungan hidup manusia maupun alam sekitarnya. Salah satu hal yang perlu dilakukan dalam pengendalian dan pemantauan dampak

lingkungan adalah melakukan analisis unsur-unsur dalam ikan air tawar, terutama timbal (Pb) (Palar, 1994).

Logam berat ialah benda padat atau cair yang mempunyai berat 5 gram atau lebih untuk setiap cm³, sedangkan logam yang beratnya kurang dari 5 gram adalah logam ringan. Logam berat berdasarkan kebutuhannya dibedakan menjadi logam esensial yaitu logam yang bermanfaat dalam tubuh makhluk hidup. Logam berat non esensial merupakan logam berat yang keberadaannya dalam tubuh organisme belum diketahui manfaatnya seperti halnya timbal (Pb) (Mulyanto, 1992).

Sifat toksikologi Pb saat ini banyak diteliti terutama efek karsinogeniknya. Telah diketahui bahwa Pb dapat menyebabkan stres oksidatif dengan meningkatkan pembentukan radikal bebas dan menurunkan sistem antioksidan di jaringan. Stres oksidatif ini dapat menyebabkan kerusakan molekul-molekul dalam sel (Ercal dkk., 2001).

Hutagalung (1997) menyatakan bahwa peningkatan kadar logam berat dalam air mengakibatkan logam berat yang semula dibutuhkan untuk berbagai proses metabolisme akan berubah menjadi racun bagi organisme. Ikan merupakan biota air yang biasanya dapat digunakan sebagai bioindikator tingkat pencemaran air. Jika di dalam ikan telah terkandung kadar logam yang tinggi dan melebihi batas normal yang telah ditentukan dapat dijadikan indikator terjadinya suatu pencemaran dalam lingkungan (Darmono, 1995).

Kematian ikan sebagian besar yang disebabkan oleh bahan pencemar terjadi karena kerusakan pada bagian insang dan organ-organ yang berhubungan dengan insang. Insang terletak diluar sehingga berhubungan langsung dengan air sebagai media hidupnya, maka organ inilah yang pertama kali mendapat pengaruh jika lingkungan air tercemar oleh bahan pencemar baik yang terlarut maupun yang tersuspensi (Sandi, 1994).

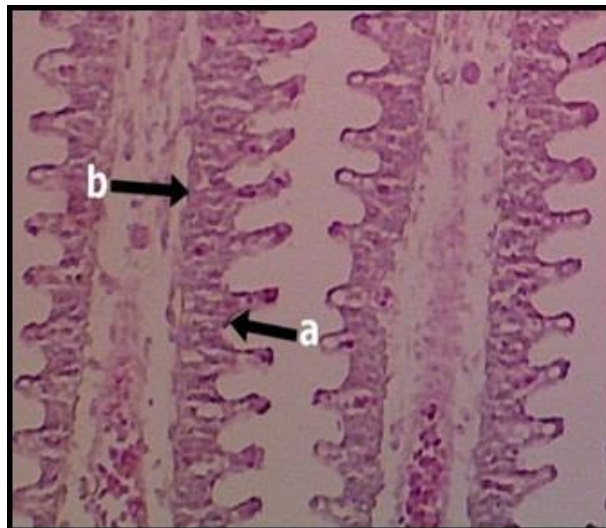
Berdasarkan penelitian yang dilakukan Singhadachdkk., (2009) tentang uji toksisitas timbal terhadap insang ikan Nila memperlihatkan bahwa insang ikan mengalami beberapa kerusakan di antaranya edema, *epithelial lifting*, hiperplasia, fusi lamela, dan nekrosis. Kerusakan-kerusakan tersebut diakibatkan pengikatan lendir terhadap sejumlah timbal yang melewati lamela sehingga menghalangi proses pertukaran gas-gas dan ion pada lamela dalam sistem respirasi.

MATERIAL DAN METODE PENELITIAN

Penelitian dilaksanakan di Laboratorium Aquatik. Proses pembuatan sediaan histopatologi dilakukan di Laboratorium Patologi Fakultas Kedokteran Hewan Universitas Syiah Kuala Banda Aceh. Ikan yang digunakan sebanyak 12 ekor dengan kriteria sehat; bobot badan 20-30 gram; umur 2 bulan; jenis kelamin jantan, Penelitian ini merupakan penelitian eksperimental laboratorium yang menggunakan metode Rancangan Acak Lengkap (RAL) terdiri atas 4 kelompok perlakuan masing-masing dengan 3 ulangan. Semua kelompok perlakuan diberikan pakan berupa pelet. Kelompok P0 sebagai kontrol ikan hanya diberi pakan pelet, kelompok P1 diberikan paparan timbal 6,26 mg/l, kelompok P2 diberikan paparan timbal 12,53 mg/l, kelompok P3 diberikan paparan timbal 25,06 mg/l. Perlakuan dilakukan selama 30 hari dan pengambilan sampel insang ikan dilakukan pada hari ke 31. Pada hari ke 31 pengambilan insang dilakukan setelah ikan nila dibedah yang sebelumnya telah dieutanasi, kemudian insang dicuci dengan NaCl 0,9% dan dimasukkan ke dalam larutan fiksasi. Sampel hati dibuat preparat histopatologis dengan pewarnaan hematoksilin dan eosin (HE). Parameter penelitian yang akan diamati adalah edema, kongesti, nekrosis, hiperplasia lamela sekunder, dan fusi lamela. Data hasil pengamatan yang diperoleh dianalisis secara deskriptif.

HASIL DAN PEMBAHASAN

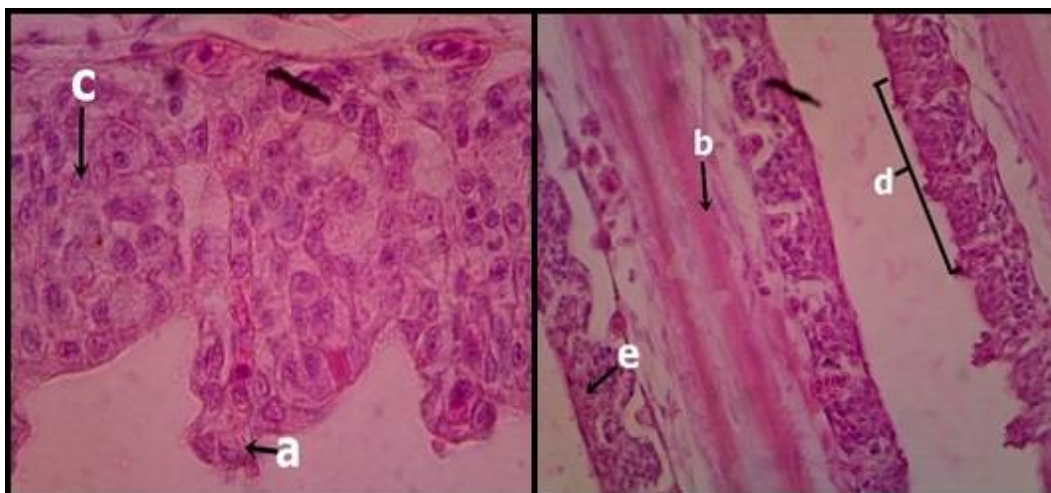
Pada kelompok kontrol (P0) insang ikan nila yang tidak diberikan paparan timbal menunjukkan organ insang yang relatif normal, struktur insang masih lengkap, lamella primer maupun lamella sekunder tidak mengalami kerusakan. Insang terbentuk dari lengkungan tulang rawan yang mengeras, dan beberapa filamen insang di dalamnya. Tiap filamen insang terdiri atas banyak lamela yang merupakan tempat pertukaran gas, didukung oleh struktur lamela yang tersusun atas sel-sel epitel yang tipis pada bagian luar, membran dasar dan sel-sel tiang sebagai penyangga pada bagian dalam. Pinggiran lamela yang tidak menempel pada lekungan insang sangat tipis, ditutupi oleh epitelium dan mengandung jaringan pembuluh darah kapiler (Fujaya, 2004).



Gambar 1. Histologis insang ikan nila kelompok kontrol (P0) a. Lamela sekunder, b. Lamela primer.

Pada kelompok perlakuan yang diberikan PbCl₂ terlihat perubahan histopatologis insang ikan nila berupa edema, kongesti, hiperplasia lamela sekunder, fusi lamela, dan nekrosis. Namun perubahan histopatologi yang terjadi meningkat sejalan dengan meningkatnya konsentrasi PbCl₂ yang diberikan.

Gambaran histopatologis insang ikan nila pada kelompok perlakuan yang diberikan paparan timbal dapat dilihat pada Gambar 2.



Gambar 2. Gambaran histopatologis insang ikan nila pada kelompok perlakuan a. edema b. kongesti c. hiperplasia d. fusi lamela e. nekrosis.

Berdasarkan hasil yang diperoleh, ikan nila yang diberi paparan $PbCl_2$ pada kelompok PI, PII, dan PIII memperlihatkan kerusakan jaringan insang yang sama yaitu berupa edema, kongesti, nekrosis, hiperplasia lamela sekunder, dan fusi lamela dengan tingkat keparahan yang berbeda untuk setiap perlakuannya (Gambar 2). Hal ini membuktikan bahwa tingkat kerusakan jaringan insang dipengaruhi oleh konsentrasi $PbCl_2$ itu sendiri. Semakin tinggi konsentrasi $PbCl_2$ maka semakin besar tingkat kerusakan insang ikan nila.

Tabel 1. Hasil pengamatan gambaran histopatologis insang ikan nila yang dipapar timbal

Kelompok Perlakuan	Hasil Pengamatan
PO	Tidak terjadi perubahan.
P1	Terjadi perubahan berupa edema, kongesti, nekrosis dan fusi lamela.
P2	Terjadi perubahan berupa edema, kongesti, nekrosis, hiperplasia lamela sekunder dan fusi lamela.
P3	Pada kelompok perlakuan ini terjadi perubahan kongesti dan fusi lamela yang akut.

Edema menandakan telah terjadi kontaminasi tetapi belum ada pencemaran. Edema pada jaringan insang biasa dijumpai pada lamela sekunder. Edema adalah pembengkakan sel yang diakibatkan masuknya timbal ke dalam insang atau penimbunan cairan secara berlebihan di dalam jaringan tubuh yang di tandai dengan membran basal mulai meregang lepas, sel lacuna menyempit sehingga menyebabkan insang mengalami defisiensi fungsi dan kesulitan dalam proses pernafasan dan metabolisme tubuh mulai terganggu (Fitriawan dkk., 2011). Alifia (2013), menyatakan bahwa terjadinya edema disebabkan oleh meningkatnya tekanan hidrostatik intra vaskular yang menimbulkan perembesan cairan plasma darah keluar dan masuk ke dalam ruang interstisium. Edema disebabkan karena masuknya timbal ke dalam insang yang mengakibatkan sel bersifat iritatif sehingga sel akan membengkak (Rennika dkk., 2013).

Kongesti juga terdapat terjadi di semua perlakuan kecuali kontrol dengan tingkat kerusakan organ yang berbeda, semakin tinggi konsentrasi timbal yang diberikan semakin parah terjadinya kerusakan. Kongesti pada tingkat yang paling berat akan menyebabkan pembuluh darah pecah atau keluar dari sirkulasi kardiovaskuler (arteri, vena dan kapiler), yang pada akhirnya akan menyebabkan sel mati atau nekrosis disebabkan oleh trauma, agen-agen biologis (virus, bakteri, jamur dan parasit), agen-agen kimia atau terjadinya gangguan terhadap penyediaan darah pada suatu daerah khusus. Kongesti adalah meningkatnya volume darah dalam pembuluh darah sehingga kapiler darah membengkak (Wikiandy dkk., 2013). Pada penelitian ini kongesti terjadi akibat pembendungan darah yang disebabkan karena gangguan sirkulasi yang dapat mengakibatkan kekurangan oksigen dan zat gizi, apabila pembendungan ini berlangsung cukup lama, maka sel-sel tampak hilang karena tekanan dan gangguan-gangguan pembawaan zat gizi (Ressang, 1984).

Hiperplasia terjadi di semua perlakuan kecuali kontrol dan PIII dengan tingkat kerusakan organ yang berbeda, semakin tinggi konsentrasi timbal yang diberikan. Ini sesuai dengan hasil penelitian yang dilakukan oleh Mulyani dkk., (2014) bahwa pada perlakuan 324,38 ppm tidak dijumpai kerusakan hiperplasia karena sudah menjadi fusi lamela.

Hiperplasia adalah pembentukan jaringan secara berlebihan karena bertambahnya jumlah sel. Lamela yang mengalami hiperplasia mengakibatkan penebalan jaringan epitel di

ujung filamen atau penebalan jaringan epitelium yang terletak di dekat dasar lamela. Hiperplasia pada insang diakibatkan adanya kontak dari timbal. Kontak tersebut mengakibatkan organ insang mengalami iritasi dan mengeluarkan mukus (lendir) sebagai perlindungan terhadap toksikan timbal, akan tetapi mukus yang dihasilkan justru menutup permukaan lamela insang sehingga pertukaran O₂ dan CO₂ terhambat, akibatnya tidak ada pengikatan oksigen oleh hemoglobin darah. Sehingga menyebabkan transportasi oksigen ke seluruh tubuh menjadi terganggu (Susanah, 2011).

Menurut Sipahutar dkk., (2013), fusi lamela terjadi akibat peningkatan patologi hiperplasia secara terus menerus dan menyebabkan terisinya ruang antar lamella sekunder oleh sel-sel baru yang kemudian memicu terjadinya perlekatan pada kedua sisi lamela. Kejadian fusi lamela merupakan level kerusakan berat karena fusi lamela merupakan kerusakan tahap lanjutan dari kerusakan hiperplasia. fusi merupakan kondisi dimana berkurangnya efisiensi difusi gas yang diakibatkan oleh kerusakan hiperplasia pada jaringan epitel insang ikan dan lamella sekunder melebur (Panigoro dkk., 2013).

Nekrosis juga terjadi di semua perlakuan kecuali kontrol dengan tingkat kerusakan organ yang berbeda, semakin tinggi konsentrasi timbal yang diberikan dan semakin lama waktu paparannya semakin parah terjadinya nekrosis pada perlakuan. Kematian sel (nekrosis) dapat terjadi karena masuknya senyawa asing ke dalam tubuh, dimana zat tersebut menyebabkan sel tidak dapat melangsungkan proses metabolisme sehingga tidak terbentuk energi untuk kelangsungan hidup sel. Hal ini mengakibatkan sel mengalami gangguan yang menyebabkan kerusakan yang berakibat pada kematian sel. Apabila insang mengalami nekrosis maka akan terjadi gangguan pada proses pernafasan. Gangguan pernafasan pada insang mengakibatkan oksigen yang dapat diikat untuk kebutuhan metabolisme menjadi sangat sedikit sehingga menyebabkan ikan mati lemas (Wijayanti, 2005).

Pada penelitian ini nekrosis merupakan kematian sel, akibat gangguan sirkulasi dan iskemik yang terjadi secara mendadak. Iskemia komplis dan mendadak yang berlangsung cukup lama dapat menimbulkan sel-sel nekrosis. Banyaknya kematian sel yang memiliki sifat proliferasi terbatas pada lamella insang dapat memperburuk fungsi respirasi insang.

Kerusakan pada struktur insang menyebabkan ikan sulit bernafas yang akan menyebabkan kandungan oksigen dalam darah menjadi berkurang sehingga Hb kesulitan dalam mengikat oksigen. Akibatnya ikan dapat kekurangan oksigen dan mengalami hipoksia sebagai akibat dari kerusakan lamela sekunder dari insang. Efek dari kesulitan dalam bernafas, maka akan merangsang organisme untuk mengikat sel darah merah, hematokrit dan hemoglobin untuk meningkatkan mekanisme transfer oksigen di dalam tubuh (Ishikawa dkk., 2007).

KESIMPULAN

Berdasarkan hasil penelitian ini disimpulkan bahwa paparan timbal dengan dosis 25,06 mg/l (P3) menyebabkan kerusakan edema, kongesti, nekrosis, hiperplasia lamela sekunder, dan fusi lamelayang berat secara histopatologis.

DAFTAR PUSTAKA

- Alifia, F. 2013. Histopatologi Insang Ikan Bandeng (*Chanos Chanos Forskall*) yang Tercemar Logam Timbal (Pb). *Jurnal Balik Diwa*. 4(1): 1-8.
- Darmono. 1995. *Logam dalam Sistem Biologi Mahluk Hidup*, Edisi pertama, UI Press: Jakarta.
- Ercal, N., Gurer, and A. Burns. 2001. Toxic metals and oxidative stress. Part 1. Mechanisms involved in metal induced oxidative damage. *Curr Top MedChem*. 1:529-539

- Fitriawan, F. Sutarno, dan Sunarto. 2011. Perubahan mikroanatomi pada insang dan ginjal kerang air tawar (*Anodonta woodiana*) terhadap paparan kadmium. *Bioteknologi*. 8 (1): 42-52.
- Fujaya, Y. 2004. *Fisiologi Ikan Dasar Pengembangan Teknik Perikanan*. Jakarta: Rineka Cipta.
- Hutagalung H. P. 1997. *Metode Analisis Air Laut, Sedimen dan Biota*. Jakarta: Pusat Penelitian dan Pengembangan Oseanologi.
- Ishikawa NM, J.T. Maria, V.L. Julio, & Cláudia MF. 2007. Hematological Parameters in Nile Tilapia, *Oreochromis niloticus* Exposed to Sublethal Concentrations of Mercury. *Braz. Arch. Biol. Technol.* 50 (4): 102-109.
- Kiernan, J.A. 1990. *Histological and Histochemical Method: Theory and Practice* 2nd ed. Pergamon Press. New York.
- Mulyani, P. Widiyaningrum, N.R. Utami. 2014. Uji Toksisitas Dan Perubahan Struktur Mikroanatomi Insang Ikan Nila Larasati (*Oreochromis niloticus*) yang dipapar Timbal Asetat. *Jurnal MIPA*. 37 (1): 1-6.
- Mulyanto dan Z. Umi. 1992. Studi Tentang Konsentrasi Raksa (Hg) dan Hubungannya dengan Kondisi Insang Kerang Bulu di Perairan Pantai Kenjeran Surabaya. *Tesis*. Malang. Fakultas Perikanan Unibraw Malang.
- Palar H. 1994. *Pencemaran dan Toksikologi Logam Berat*. Jakarta: Rineka Cipta.
- Panigoro, N., I. Astuti, M. Bahnan, PDC. Salfira dan K. Wakita. 2007. Tekni Dasar histologi dan Atlas Dasar-dasar Histopatologi Ikan Balai Budidaya Air Tawar Jambi. *Tesis*. Departemen kelautan dan Perikanan dan Japan International Cooperation Agency.
- Rennika, Aunurohim, & Nurlita, A. 2013. Konsentrasi dan Lama Pemaparan Senyawa Organik dan Inorganik pada Jaringan Insang ikan Mujair (*Oreochromis mossambicus*) pada Kondisi Sub Lethal. *Jurnal Sains dan Seni Pomits* 2 (2): 132-137.
- Ressang, A.A. 1984. *Patologi Khusus Veteriner*. Denpasar: Bali Press.
- Sandi, E. 1994. Pengaruh Polutan Tersuspensi Terhadap Tingkat Kematian dan Pertumbuhan Bandeng (*Chanos chanos Forskal*) pada media uji. *Skripsi*. Semarang: Universitas Diponegoro.
- Singhadach P, Jiraungkoorskul W, Tansatit T, Kosai P, & Ariyasrijit C. 2009. Calcium pre-exposure histopathological alteration in Nile tilapia (*Oreochromis niloticus*) after lead exposure. *J Fish Aq.* 1 (1): 1-10.
- Sipahutar, L.W; D; Aliza, Winaruddin, dan Nazaruddin. 2013. Gambaran Histopatologi Insang Ikan Nila yang Dipelihara Dalam Temperatur Air di Atas Normal. *Jurnal Medika Veterinaria*. 7 (1): 1-3.
- Susanah, U.A. 2011. Struktur Mikroanatomi Insang Ikan Bandeng Di Tambak Wilayah Tapak Kelurahan Tugurejo Kecamatan tugu semarang. *Skripsi*. Fakultas Matematika Dan Ilmu Pengetahuan Alam Universitas Negeri Semarang.
- Wijayanti, I.S. 2005. Pengaruh Akut Logam Kadmium Terhadap Struktur Mikroanatomi Ginjal Ikan Bandeng. *Skripsi*. Semarang: FMIPA Universitas Negeri Semarang.
- Wikiandy, N., Rosidah, dan H. Titin. 2013. Dampak Pencemaran Limbah Industri Tekstil Terhadap Kerusakan Struktur Organ Ikan Yang Hidup di Daerah Aliran Sungai (Das) Citarum Bagian Hulu. *Jurnal Perikanan dan Kelautan* 4 (3): 215-225.